

Léčba suchého oka

Poruchy slzných žláz, slzného filmu a využití umělých slz v praxi

MUDr. Milan Odehnal, MBA, MUDr. Květoslava Ferrová, MUDr. Jiří Malec

Oční klinika dětí a dospělých 2. LF UK a FN Motol, Praha

Syndrom suchého oka (SSO) má složitou multifaktoriální etiologii, na které se podílí nošení kontaktních čoček, patologické stavy oka, systémová onemocnění, hormonální vlivy, účinky některých léčiv. Svoji roli hraje i genetická predispozice, věk, pohlaví, vliv okolního prostředí a další faktory. SSO je nejčastějším ambulantním onemocněním v oftalmologii. Snižuje kvalitu života a může postihnout i zrakové funkce pacienta. Diagnóza SSO je založena na anamnéze, klinickém vyšetření a testech hodnotících množství produkovaných slz nebo stabilitu slzného filmu. Terapii indikuje oftalmolog dle klinického stupně postižení. Léčba je individuální, ale většinou symptomatická. Spočívá v aplikaci umělých slz různého složení a různých forem. Při problematickém průběhu je možné použít obturaci slzných cest kolagenovými uzávěry, chirurgickou úpravu víček, lokální podání kortikoidů nebo výjimečně použití cyclosporinu A (Restasis).

Klíčová slova: syndrom suchého oka, umělé slzy, slzná žláza, slzný film.

Dry eye treatment (Lacrimal gland dysfunction, tear film dysfunction and the use of artificial tears in the practice)

Dry eye syndrome (DES) has a complex multifactorial aetiology that involves the wearing of contact lenses, pathological conditions of the eye, systemic diseases, hormonal factors and effects of some drugs. Genetic predispositions, age, sex, environment and other factors also play a role. DES is the most common outpatient condition seen in ophthalmology. It reduces the quality of life and may even affect the patient's visual functions. The diagnosis of DES is based on the history, clinical examination and tests measuring the amount of tears produced or the stability of the tear film. The treatment is prescribed by an ophthalmologist according to the clinical degree of severity. It is individual, mostly symptomatic, and involves the application of artificial tears of various kinds and composition. In the case of a complicated course, lacrimal occlusion with collagen plugs, surgical eyelid correction, topical corticoids or, exceptionally, cyclosporin A (Restasis) can be used.

Key words: dry eye syndrome, artificial tears, lacrimal gland, tear film.

Via pract., 2011, 8 (4): 178–181

Anatomie a fyziologie slzného aparátu

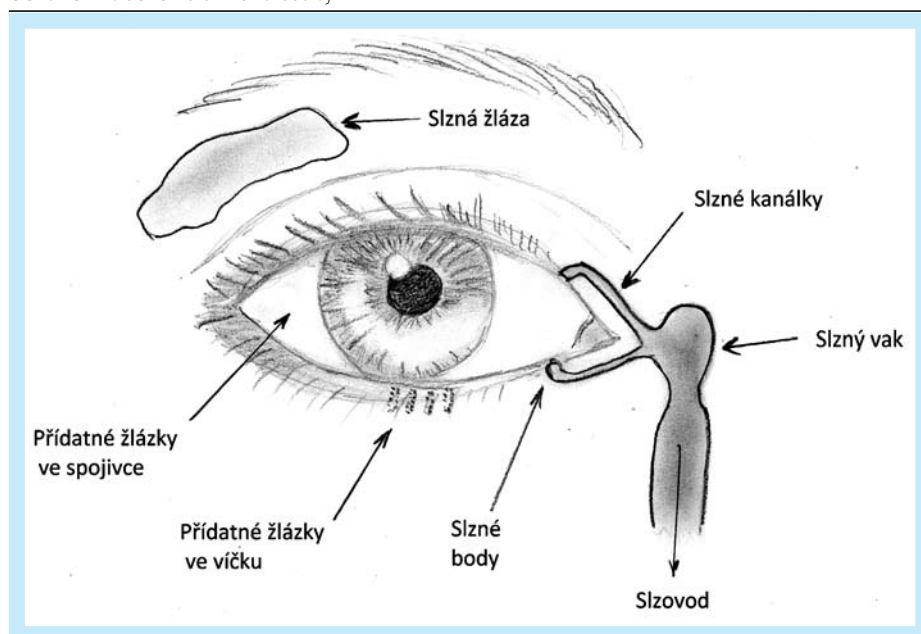
Hlavním úkolem slz je zvlhčování povrchu oka. Působení slz na povrchu oka, především rohovce, umožňuje optickou kvalitu vidění. Slzy vyplavují odloučené epiteliální buňky a nečistoty, účastní se na výživě rohovky a mají antibakteriální účinek. Hlavním producentem slz je slzná žláza, které při tvorbě slz pomáhají přídatné žlázy spojivky a víček. Odtok slz je zajišťován odvodnými slznými cestami, mezi které patří slzná punkta, slzné kanálky, slzný vak a společný slzovod ústící do nosu (obrázek 1). Sekreční a drenážní systém slz je za fyziologických podmínek v rovnováze (obrázek 2). Slzy na povrchu oka tvoří tzv. prekorneální slzný film, což je tenká třívrstevná blanka (7–10 µm), která chrání rohovku i spojivku (obrázek 3). Zevní vrstvou slzného filmu je lipidová část, která obsahuje cholesterol a mastné kyseliny. Úkolem lipidové vrstvy je zabránit odpařování slz. Střední, vodná vrstva, obsahuje lysozym a proteiny. Tato část slzného filmu je odpovědná za zvlhčení rohovky. Vnitřní mucinová vrstva se přímo dotýká epitelu rohovky. Jejím úkolem je udržet intaktní slzný film a podporovat hydrofilní vlastnosti povrchu oka.

Patologie slzného filmu a syndrom suchého oka

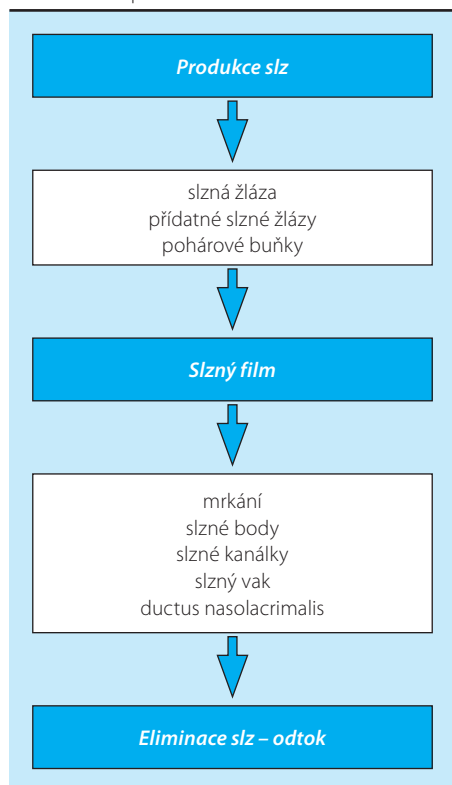
Syndrom suchého oka patří mezi nejčastější onemocnění diagnostikovaná v ambulantní oftalmologii. Je charakterizován nestabilitou slzného filmu a jeho zvýšenou osmolalitou.

Problematika suchého oka je velmi složitá. Na jeho vzniku se podílí celá řada lokálních a celkových příčin. U sledovaných nemocných bylo nalezeno až 100 nejrůznějších příčin SSO. Z lokálních příčin jmenujme historicky známou avitaminózu A, která vede k šerosleposti

Obrázek 1. Schéma slzného ústrojí

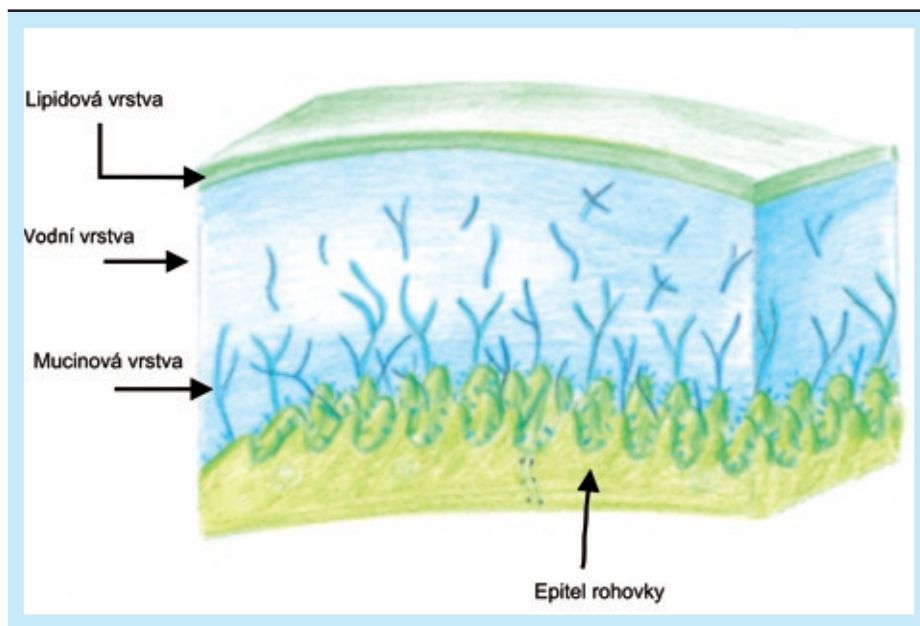


Obrázek 2. Stabilita slzného filmu závisí na rovnováze mezi produkcí a eliminací slz




a narušení povrchu rohovky. Další možností je neurotropní poškození trigeminálního nervu v důsledku operací nebo laserových, refrakčních zákroků na rohovce. Problémy také mohou vzniknout předávkováním místní anestezie rohovky nebo nošením kontaktních čoček. Syndrom suchého oka může být následkem dystrofie rohovky, poruchy v postavení víček nebo nedovření oční štěrbiny např. u obrny lícního nervu (lagophthalmus). V těchto případech je produkce slz dobrá, ale vážně transport slz na povrchu oka. Celková onemocnění mohou výrazně ovlivňovat metabolismus slz a jejich produkci. Příčinou jsou hormonální dysregulace estrogenů, androgenů nebo přítomnost prolaktinu v těhotenství. Typicky se suché oko vyskytuje u žen po menopauze a ve starším věku. Atrofizaci nebo destrukci slzných žláz může způsobit autoimunitní onemocnění. Sjögrenův syndrom je typické onemocnění, které je provázeno příznaky SSO s postižením vodné složky slzného filmu. Ve výčtu problémů spojených se suchým okem uvádíme i časté problémy u pacientů po transplantaci kostní dřeně. Suchost očí je spojena také s trachomem, onemocněním, které je celosvětově na 3–4 místě v příčině slepoty. Tradiční problémy se suchým okem mohou mít predisponovaní jedinci v klimatizovaných nebo zakouřených místnostech. Příčinou bývá dlouhodobé sledování monitorů u počítačů, tzv. „office-“ nebo „monitor-eye syndrom“, kdy při

Obrázek 3. Složení slzného filmu



soustředění klesá fyziologická frekvence mrkání a zvyšuje se odpařování slz. Velkou roli při vzniku obtíží charakteru SSO hraje účinek některých léčiv, které mají hyposekční účinek na slzné žlázy a poškozují hlavně vodnou složku slzného filmu: anxiolytika (Valium, Tranxilium), antidepresiva (Prozac, Tofranil), antihistaminika (Zyrtec), anticholinergika (Atropin), antihypertenziva (Ameride), diuretika (Hygroton), nebo hypnotika (Noctamid). Diagnóza syndromu suchého oka je založena na pečlivé anamnéze a očním vyšetření. Subjektivně si pacient stěžuje na pálení a svědění, má pocit cizího tělíska, zhoršené vidění k večeru nebo únavu očí. Objektivně nacházíme při oftalmologickém vyšetření poruchy slzného menisku nebo defekty povrchu rohovky a spojivky. Diagnostiku SSO upřesňujeme použitím specifických testů pro diagnostiku slzivosti. V praxi je nejznámější Schirmerův test, který kvantitativně hodnotí vodnou a reflexní produkci slz (obrázky 4 a 5). Dalším často užívaným testem je „break-up time“ test. Na štěrbinové lampě pod kobaltovým filtrem hodnotíme čas, kdy dojde k přerušení slzného filmu na rohovce. Existují testy na hodnocení mucinové složky slzného filmu (tzv. kapradinový test) nebo specifické testy pro hodnocení počtu řas nad dolním víčkem. Vlastní klinické postižení nebo závažnost onemocnění suchých očí je možno vyjádřit pětistupňovou škálou doporučenou používat v rámci tzv. madridské klasifikace suchého oka z r. 2003 (tabulka 1). První tři stupně závažnosti jsou z hlediska poškození zrakových funkcí a anatomických změn velmi malé a vratné, ale u posledních stadií může dojít k trvalým změnám ve struktuře rohovky oka a k nevratné-

mu postižení zrakové ostrosti. Terapie suchého oka by měla být cílená a zaměřená podle vyvolávající příčiny. Vzhledem ke komplexnosti etiologie SSO, by měl terapeutickou indikaci provádět oftalmolog. Optimální je léčebně postihnout a nahradit konkrétní narušenou vrstvu slzného filmu a pokusit se zjistit etiologii SSO. Např. úprava zevního prostředí, redukce nošení kontaktních čoček, vysazení určitých léků, léčba systémového onemocnění, to vše jsou kroky etiologické léčby. Oftalmolog si proto při stanovení diagnózy klade otázku: je onemocnění lokální nebo onemocnění celkové? Nicméně pro velkou variabilitu onemocnění je ale léčba většinou symptomatická, resp. je téměř vždy prvním krokem. Je třeba také konstatovat, že příznaky SSO se většinou nevyhláčí, ale jen zmírni. V praxi léčba SSO nejčastěji spočívá v substituci přirozených slz slzami umělými ve formě kapek, mastí nebo gelů. Umělé slzy mají za cíl vytvořit stejnoměrnou stabilní vrstvu slzného filmu a zabránit vysychání a dráždění oka. Historie jejich vývoje je dlouhá. Již staří Řekové aplikovali do očí vaječný žloutek nebo oslí tuk. V 18. století se začaly používat herbální tonika, později glycerin a oleje s příměsí želatiny. Teprve moderní produkty začaly mít stabilní viskozitu, osmolalitu i pH. Dnešní umělé slzy mají řadu dalších chemických vlastností, které mají za cíl optimální snášení umělých slz, zabraňují tvorbě alergických reakcí a nezhoršují vidění. V praxi je podle klinické závažnosti onemocnění doporučeno postupovat podle schématu Kaerchera z r. 2002 (tabulka 2). Umělé slzy ve formě kapek jsou deriváty celulózy, polyvinylpyrolidonu a polyvinylalkoholu. Podle těchto léčivých látek jsou také příprav-

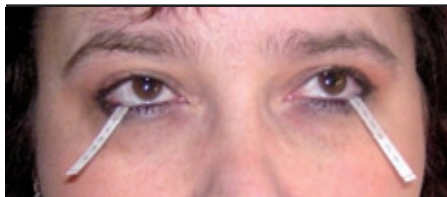Obrázek 4. Schirmerův test**Tabulka 1.** Klinická závažnost onemocnění suchých očí (Madridská klasifikace)

Stupeň postižení	Klinická závažnost
1. subklinický	bez obtíží
2. slabý	svědění, světlolpachost, rozostřené vidění
3. mírný	narušení epitelu rohovky
4. těžký	zkalení rohovky, vřed rohovky a leukom
5. velmi těžký	trvalé zrakové následky

Tabulka 2. Terapeutické schéma suchého oka dle Kaerchera

Stupeň postižení	Typ preparátu
1. a 2. stupeň	umělé slzy nízké viskozity s obsahem polyvinylalkoholu (PVA) nebo polyvinylpyrrolidinu (PVP)
3. stupeň	slzy nízké viskozity s obsahem PVA a PVP
4. stupeň	deriváty celulózy vysoké viskozity a hydrogely (karbomely)
5. stupeň	hydrogely a kyselina hyaluronová

ky umělých slz registrované v ČR. Jmenované složky potencují odolnost v slzném filmu a mají schopnost vázat vodu. Oční gely jsou deriváty karbomeru, kde je základem kyselina akrylová. Oční gely mají za cíl se rozprostít po oku a působit tam delší dobu. Existují i oční spreje (preparát Tears-Again) obsahující lipozomy a vitaminy A + E. Volně dostupné produkty umělých slz užívané při léčbě suchého oka ukazuje tabulka 3. V souvislosti s umělými slzami je třeba se zmínit o konzervačních látkách. Konzervační látky umožňují uchovávat kapky v otevřeném stavu a prodlužují jejich trvanlivost. Často používané jsou kyselina citronová, chlorbutanol, thiomersal, chlorhexidin. Nejčastěji užívaným preservans v kapkách a gelech určených pro terapii suchého oka je benzalkonium-chlorid (BAC). Tato látka může způsobit alergickou reakci nebo poruchu

Obrázek 5. Schirmerův test – provedení**Tabulka 3.** Volně prodejný léky užívané v terapii suchého oka

lék	účinná látka	forma
Arufil	povidonum	gtt
Artelac CL	hypromelóza	gtt
Hylo-Care	hyaluronát sodný	gtt
Hylo-Comod	kyselina hyaluronová	gtt
Hyal-Drop	kys. hyaluronová	gtt
Hypotears plus	karnitin povidonum	gtt
Isopto-tears	hypromelóza	gtt
Lacrisyn	hypromelóza	gtt
Livostin	levocabastin	gtt
Occuflash	světlík lékařský	gtt
Oftagel	karbomer	gel
Optive	celulóza +L karnitin	gtt
Recugel	dexpanthenol	gel
Refresh	celulóza	gtt
Siccaprotect	polyvinylalkohol	gtt
Systane	polyetylglykol	gtt
Tears naturale II	celulóza	gtt
Visimed light	hyaluronát	gtt
Vidisic	karbomer	gel

hematookulární bariery. Z tohoto pohledu by optimálním řešením byly preparáty na jedno použití („disposable“) nebo bez konzervačních přísad („conservative-free“). Bez konzervačních látek je mukopolysacharidový komplex kyseliny hyaluronové (preparát Hylocomod), který volíme při aplikaci umělých slz užívaných více než 4krát denně.

Jaké jsou další možnosti terapie?

U svízelných případů je indikována obturace slzných bodů kolagenovými nebo silikonovými uzávěry. Tyto „zátky“, které se dočasně nebo trvale aplikují do slzných bodů nebo slzných kanálků v podstatě mechanicky uzavírají slznou cestu. Jejich výhodou je snížení frekvence aplikace umělých slz. Nevýhodou možnost dráždění nebo jejich vypadnutí. Silikonové implantáty

u mnoha pacientů zlepšují problematiku suchého oka. Podobně můžeme použít hydrofilní kontaktní čočku, která působí jako vodná bandáž oka. Chirurgické postupy indikujeme u anomálních postavení víček, např. u entropia, či ektropia. U lagophthalmu – nedovírání víčka, např. při obrně lícního nervu, můžeme použít víčkové implantáty, které se vsívají do tarzální ploténky horního víčka a pomáhají uzavření oční štěrbiny. V úporných případech SSO využíváme protizánětlivý efekt lokální aplikace kortikoidů nebo imunosupresivní působení cyklosporinu A (Restasis). Cyklosporin A je velmi účinný lék v zámoří často používaný ve výše uvedených indikacích. U nás, bohužel, ještě není registrován a dováží se jen na zvláštní povolení. Výše uvedené metody se užívají v případech suchého oka, které je provázeno keratitidou a kde hrozí postižení zrakových funkcí. Budoucnost v symptomatické terapii suchého oka, zvláště u obtížných případů, spočívá v tvorbě produktu, který nejen kvantitativně nahradí slzy, ale bude selektivně a aktivně působit na chybějící jednotlivé složky slzného filmu. Preparát by měl mít minimum vedlejších účinků a být bez konzervantů. Protože je důležitá i frekvence a způsob aplikace, zkouší se kontinuální podávání kapek zavedených podkožními tunely do spojivkového vaku, ve vývoji jsou i elektronicky řízené mikropumpy nebo peristaltické pumpy.

Autoři děkují za rady a podněty přednostce kliniky prof. MUDr. Dotřelové, CSc.

Podpořeno MZOFNM2005.

Literatura

- Holly FJ. Diagnostic methods and treatment modalities of dry eye conditions. *International Ophthalmology*, 1999; 17: 113–125.
- Kanski JJ. *Clinical Ophthalmology*. 4th ed. Oxford: Butterworth, Heinemann, 1999: 215–217.
- Kraus H, et al. *Kompendum očního lékařství*. Praha: Grada, 1999: 71.
- Pitrová S. *Sanquis* 2003: 30–33.
- Rozsival P, et al. *Infekce oka*. Praha: Grada, 2003: 60–65.

Článek je převzatý z Prakt. Lékáren. 2010; 6(3): 149–152.

MUDr. Milan Odehnal, MBA
Oční klinika dětí a dospělých
2. LF UK a FN Motol
V Úvalu 84, 150 06 Praha 5
milan.odehnal@fnmotol.cz



Viac informácií nájdete na

www.solen.sk